



## **Merkblatt: Pathologische Befunde beim Befall von Wildschwein und Biber mit Finnen des Fuchsbandwurms**

Im Rahmen der lebensmittelrechtlichen Beurteilung von Wild bei Befall mit Finnen des Fuchsbandwurms (*Echinococcus multilocularis*) soll nachfolgende Darstellung helfen, die bei Wildschwein und Biber auftretenden pathologischen Befunde sicherer zu erkennen.

### **Fuchsbandwurm: Entwicklung und Vorkommen**

Der ca. 2-4 mm große Fuchsbandwurm parasitiert vor allem im Dünndarm von Füchsen, seltener auch in anderen Wildkarnivoren (z. B. Marderhunden) oder in Hund und Katze. In Bayern ist der Bandwurm mit einer durchschnittlichen Befallshäufigkeit der Füchse von 27 % weit verbreitet. In Oberbayern und Schwaben werden regional die höchsten Befallshäufigkeiten nachgewiesen. Zwischenwirte sind kleine Nagetiere wie Feldmaus, Schermaus, Rötelmaus und Bisam, die sich durch Aufnahme der Bandwurmeier infizieren. Hier wächst eine Zwischenform des Bandwurmes, die sog. Metacestode oder Finne im Lebergewebe heran. Sie hat eine schwammartige Struktur, bestehend aus zahlreichen Einzelbläschen, die sich unregelmäßig in das umgebende Lebergewebe ausbreiten. In den Bläschen sind sehr zahlreiche, mit dem bloßen Auge nicht erkennbare Kopfanlagen gelegen. Aus jeder dieser Kopfanlagen kann im Endwirt potentiell ein Bandwurm entstehen. Neben den regulären Zwischenwirten gibt es Zufalls- oder Fehlwirte wie den Menschen sowie verschiedene Haus- oder Wildtierarten, in denen sich die Finne unterschiedlich weit entwickelt. Beim Schalenwild ist vor allem das Wildschwein betroffen.

### **Pathologische Befunde beim Wildschwein**

Echinokokken beim Wildschwein sind im **Lebergewebe** zu finden. Es handelt sich zumeist um knotige, rundliche, 1-15 mm große weiße Herde, die vereinzelt oder in größerer Zahl auftreten können (Abb. 1, 2). In selteneren Fällen werden auch einzelne bis mehrere cm große Gebilde beobachtet, die von einer bindegewebigen Kapsel umgeben sind und auf der Schnittfläche zahlreiche kleine Zysten aufweisen können (Abb. 3). Feingeweblich weisen alle diese Gebilde eine Entzündung mit Verkalkung und die für Echinokokken typischen dicken azellulären Lamellenstrukturen auf; vermehrungsfähige Kopfanlagen werden jedoch nicht beobachtet. Es ist daher davon auszugehen, dass sich die Fuchsbandwurmfenne im Wildschwein nicht vollständig entwickeln und den Parasitenzyklus aufrechterhalten kann. Es handelt sich beim Wildschwein um einen sog. „dead-end Wirt“. Bei sehr kleinen Herden kann die Abgrenzung zu Spulwurmknötchen schwierig sein.



Abb. 1:  
Wildschweinleber mit  
zwei kleinen  
Fuchsbandwurmknötchen

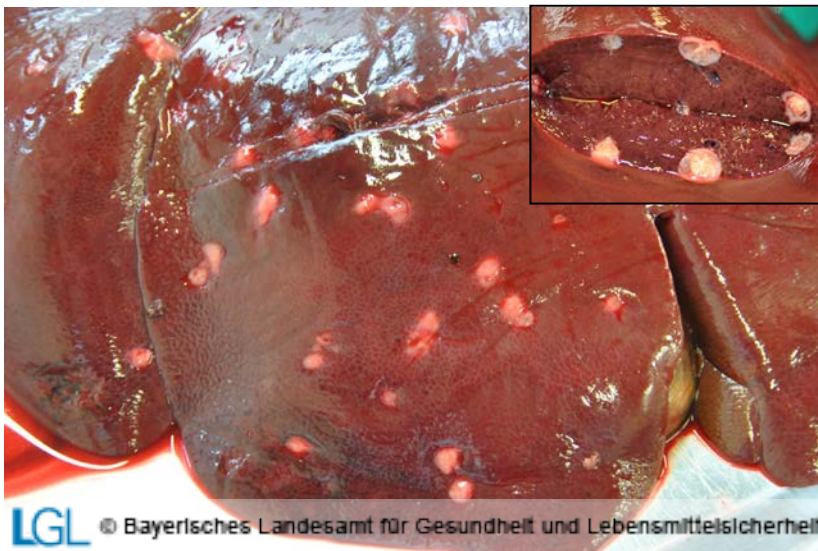


Abb. 2:  
Wildschweinleber mit  
zahlreichen  
Fuchsbandwurmknötchen;  
kleines Bild: Herde  
eröffnet, gekammerte  
Struktur (Pfeil) mit  
Verkalkung erkennbar

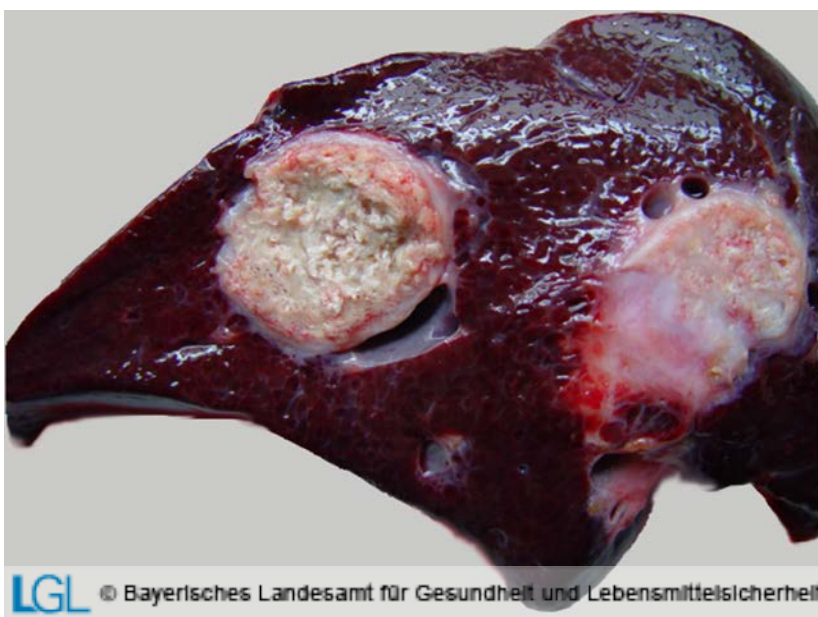
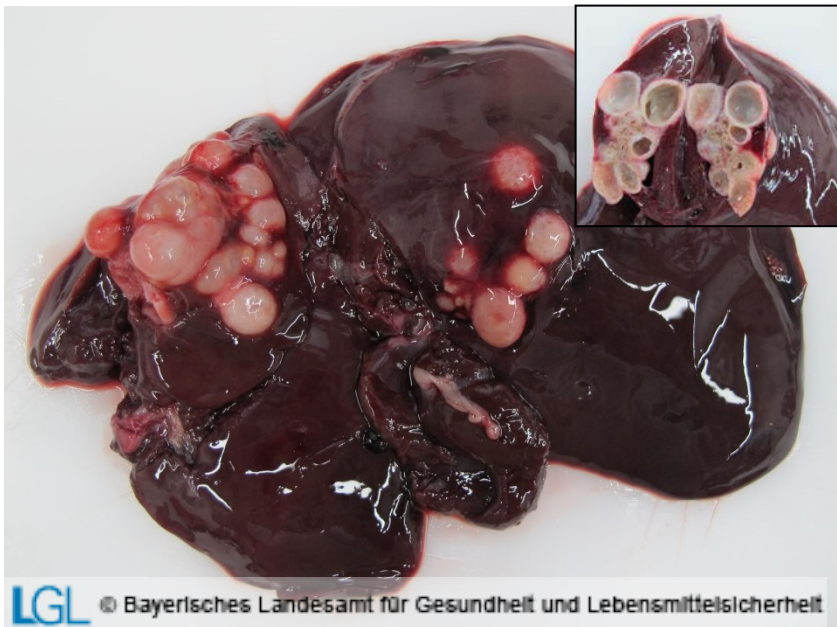
Abb. 3:  
Wildschweinleber mit  
einzelnen großen  
Fuchsbandwurmknötchen,  
von einer  
Bindegewebsmembran  
umgeben, auf der  
Schnittfläche gekammert  
und verkalkt

## Pathologische Befunde beim Biber

Echinokokken beim Biber sind ebenfalls im **Lebergewebe** zu finden. Es handelt sich dabei um infiltrativ wachsende und damit unscharf abgegrenzte Gebilde, bestehend aus zahlreichen kugeligen, zum Teil bis über einen cm großen Herden; auf der Schnittfläche ist in der Regel ein mehrfach gekammertes Gebilde zu erkennen (Abb. 4). Feingeweblich weisen diese Strukturen im Unterschied zum Wildschwein neben den für Echinokokken typischen dicken azellulären Lamellen auch Keimschichten mit zahlreichen vermehrungsfähigen Kopfanlagen auf. Somit können sich die Echinokokkenfinnen beim Biber wie in anderen Nagetieren, die als natürliche Zwischenwirte dienen, zu infektionsfähigen Finnen entwickeln, die durch orale Aufnahme zu einem Fuchsbandwurmbefall im Endwirt führen können.



*Abb. 4: Leber eines Bibers mit zahlreichen unregelmäßig in die Umgebung wachsenden, kugeligen, zum Teil konfluierenden Gebilden; kleines Bild: Herde eröffnet, mehrfach gekammerte Struktur erkennbar*

**Weiterführende Untersuchungen können an folgenden Standorten des LGL durchgeführt werden:**

### Dienststelle Oberschleißheim

(zuständig für Oberbayern, Niederbayern, Schwaben)

Sachgebiet Pathologie, Parasitologie und Bienenkrankheiten

Veterinärstraße 2

85764 Oberschleißheim

Tel.: 09131 – 68085323

### Dienstszitz Erlangen

(zuständig für Ober-, Mittel- und Unterfranken, Oberpfalz)

Sachgebiet Pathologie, Parasitologie und Bienenkrankheiten

Eggenreuther Weg 43

91058 Erlangen

Tel.: 09131- 68082617

Die Untersuchungen sind kostenpflichtig.

Weitere Informationen im Internet unter: <http://www.lgl.bayern.de>